

V JORNADA CIENTÍFICA PROVINCIAL DE CIRUGÍA PLÁSTICA Y CAUMATOLOGÍA. HOLGUÍN 2024

EVALUACIÓN DE LA LIPOSUCCIÓN DE TERCIO INFERIOR FACIAL Y CUELLO EN PACIENTES FEMENINAS

Dr. Orlando Rodríguez Salazar, Dr. Roberto Mayedo Cabrera, Dr. Orlando Rodríguez Hernández, Dra. Rosa María Marrero González, Dr. C. Zaily Fuentes Díaz
Hospital Universitario Manuel Ascunce Domenech. Servicio de Cirugía Plástica y Caumatología. Camagüey. Cuba.
ors.cmw@infomed.sld.cu

INTRODUCCIÓN

El proceso de envejecimiento conlleva a un deterioro de la armonía facial, Se destacan las alteraciones en los compartimentos grasos asociados a pérdida de la elasticidad cutánea. En el tercio inferior facial y cuello se describe la pérdida en la definición de la línea mandibular por adiposidad a nivel submentoniano y del compartimiento graso ínfero-anterior mandibular, sin un ángulo cérvico-mentoniano definido. Es decir, el envejecimiento produce un aumento del volumen en el tercio inferior facial y cuello.

En este contexto las técnicas invasivas abiertas no ofrecen una solución estética al paciente. De ahí que la cirugía mínimamente invasiva, en particular la liposucción, siempre que la piel muestre elasticidad aceptable, resulta una excelente alternativa con escasas complicaciones y cicatriz mínima.

OBJETIVO

Evaluar la liposucción de tercio inferior facial y cuello en pacientes femeninas intervenidas quirúrgicamente en el Servicio de Cirugía Plástica y Caumatología del Hospital Universitario Manuel Ascunce Domenech de Camagüey.

MATERIAL Y MÉTODOS

Estudio analítico en pacientes femeninas con envejecimiento facial que afecta el tercio inferior y cuello.
Muestra no probabilística de 25 pacientes. En el periodo **enero 2022 a marzo 2024**.
Liposucción submentoniana y submandibular, con empleo de anestesia local infiltrativa.

Servicio de Cirugía Plástica y Caumatología del Hospital Universitario Manuel Ascunce Domenech. Camagüey.
Consentimiento informado.
Uso de **mentonera.**
Masajes.
Seguimiento posoperatorio tres meses.

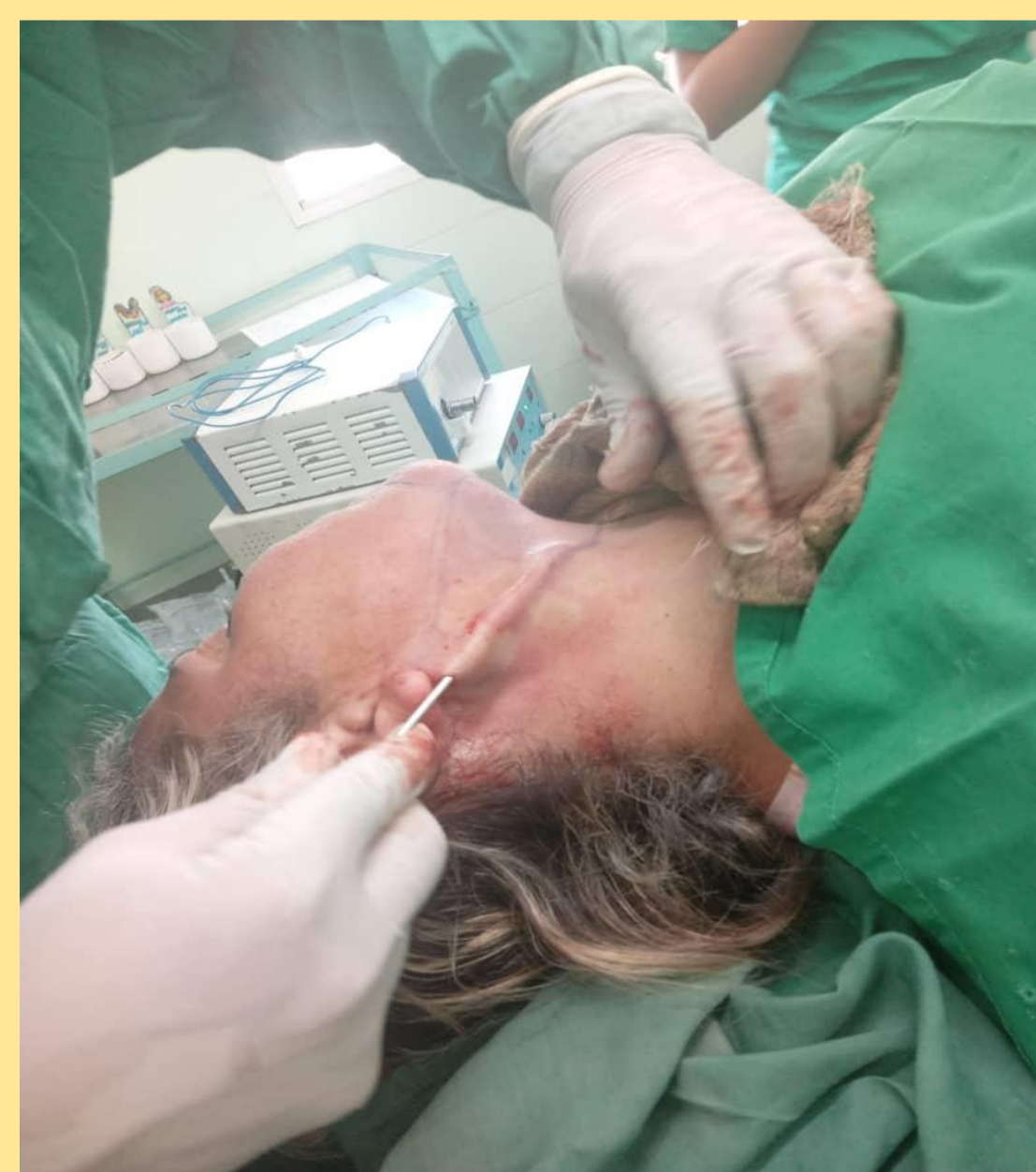
Variables

Edad: media (\bar{x}), desviación estándar (DE), valor mínimo (Min), valor máximo (Max).
Satisfacción: Si/No.
Corrección (segunda intervención): Si/No.

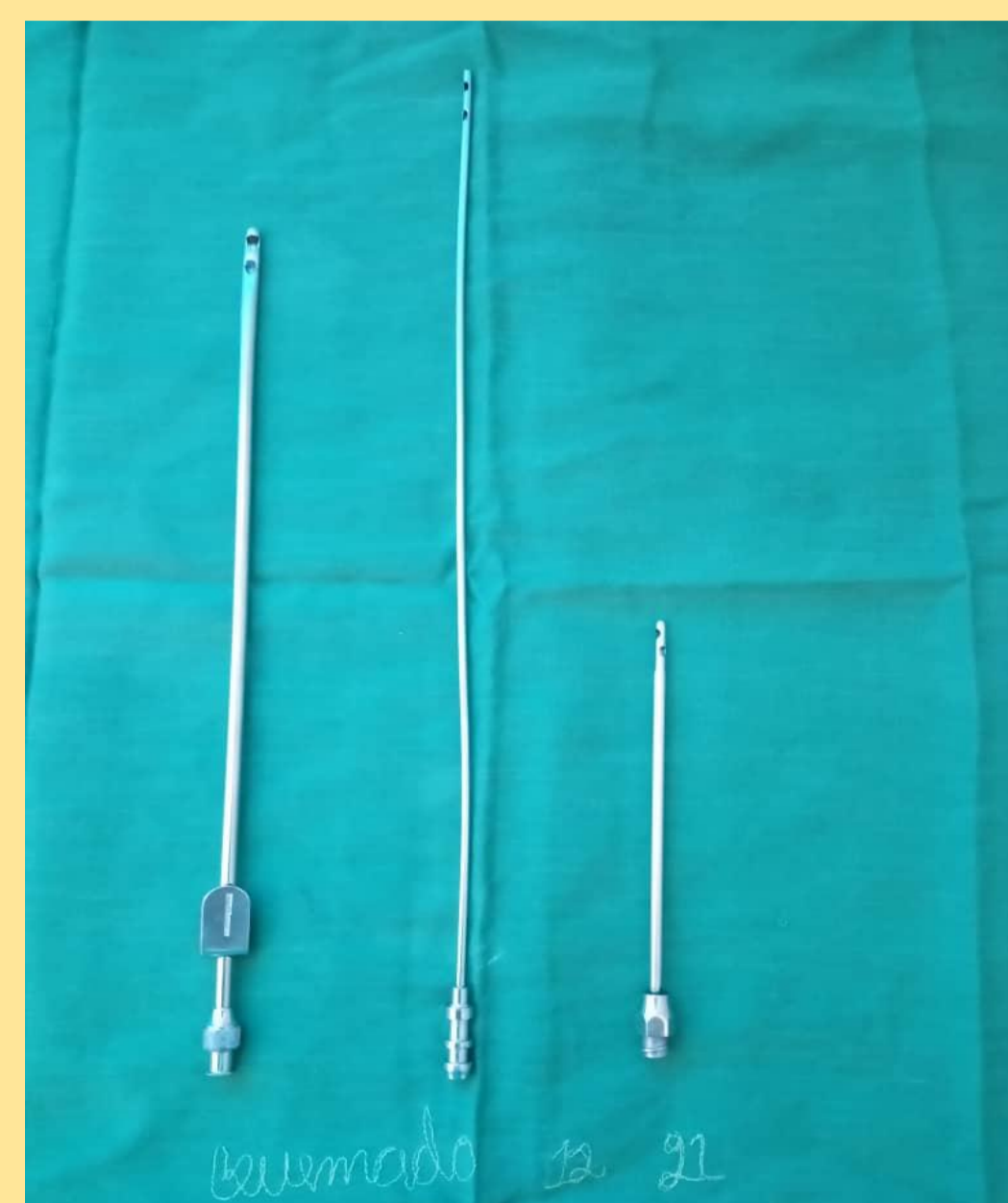RESULTADOS



Caso 1. Pre y Posoperatorio tres meses.

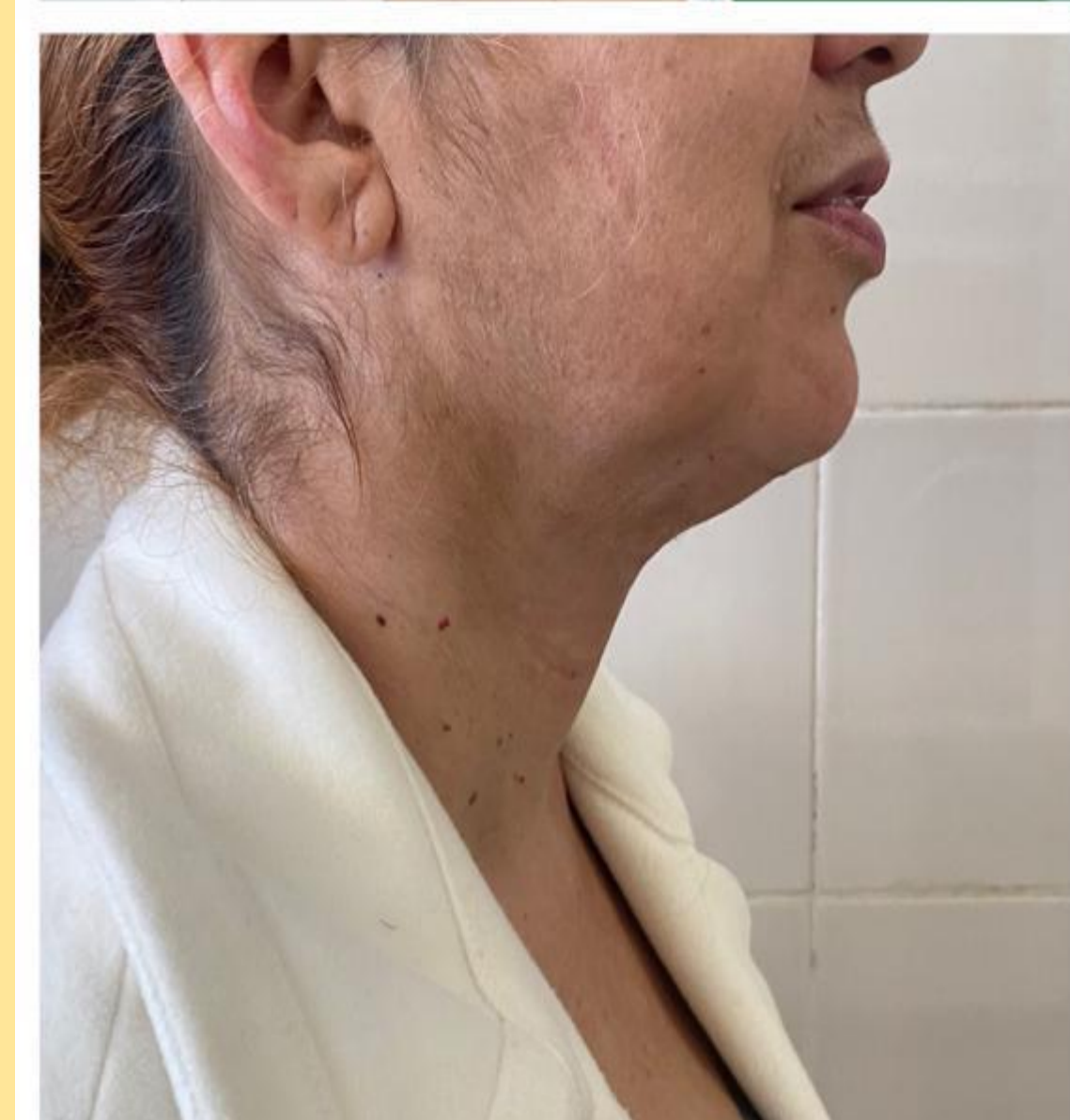
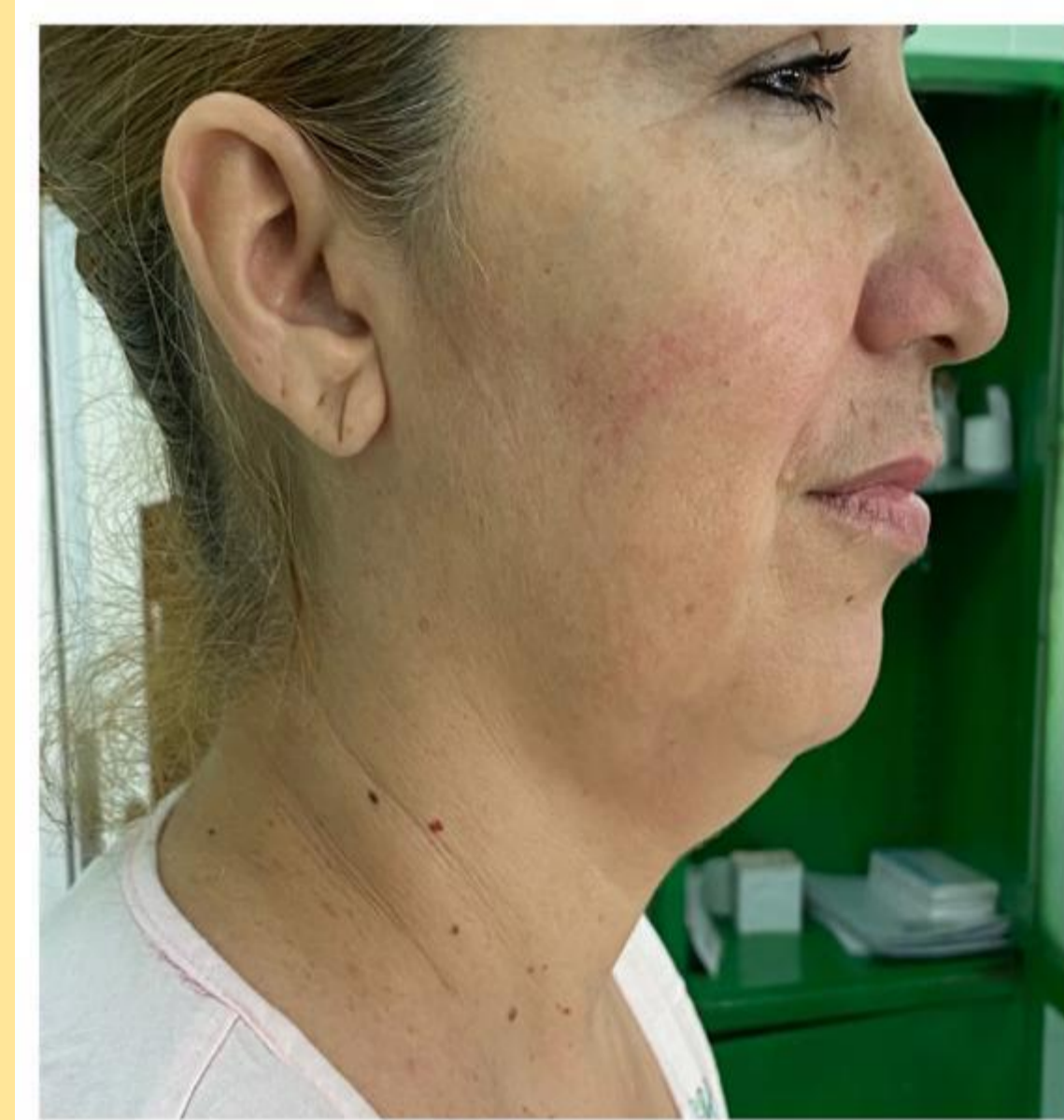
Transoperatorio.



Cánulas.

Edad: \bar{x} 46,56 años, DE 3,163, Min 40 años, Max 52.
Satisfacción: Si 92 % (23 pacientes)
Corrección: No 88 % (22 pacientes)



Caso 2. Pre y Posoperatorio un mes.

CONCLUSIONES

La liposucción de tercio inferior facial y cuello en pacientes femeninas es una intervención quirúrgica útil en el tratamiento del envejecimiento de la zona con satisfacción en la paciente con los resultados y escasa necesidad de correcciones posteriores.